SINAIS CLÁSSICOS EM RADIOLOGIA DO TÓRAX

Serviço de Imagem Médica

Centro Hospitalar e Universitário de Coimbra, Coimbra

A. Aguiar Ferreira, C. Terra, N. Campos, P. Gomes, Filipe Caseiro Alves

OBJETIVO

- Descrever sinais radiológicos clássicos em imagem de tórax, com ilustrações dos mesmos.

- Discutir os achados pertinentes de cada sinal, enfatizar a causa da sua aparência e a importância do seu reconhecimento como auxílio no diagnóstico diferencial.

SINAIS CLÁSSICOS EM RADIOLOGIA DO TÓRAX

- Os sinais radiológicos são anormalidades clássicas e distintivas, características de um grupo de patologias semelhantes, que foram descritos para imagens de radiografia ou de tomografia computadorizada (TC).
- São geralmente associados a objetos comuns para uma melhor memorização.
- A familiaridade e a aplicação desses sinais pode aumentar a confiança no diagnóstico de certas condições.

SINAL DA SILHUETA

- Corresponde à perda dos bordos normais (silhueta) entre as estruturas torácicas.
- Ocorre quando uma opacidade intra-torácica está em contacto anatómico com uma estrutura torácica de densidade radiológica semelhante, obscurecendo o seu bordo.
- A localização desta anormalidade pode ajudar a determinar a localização anatómica da lesão.

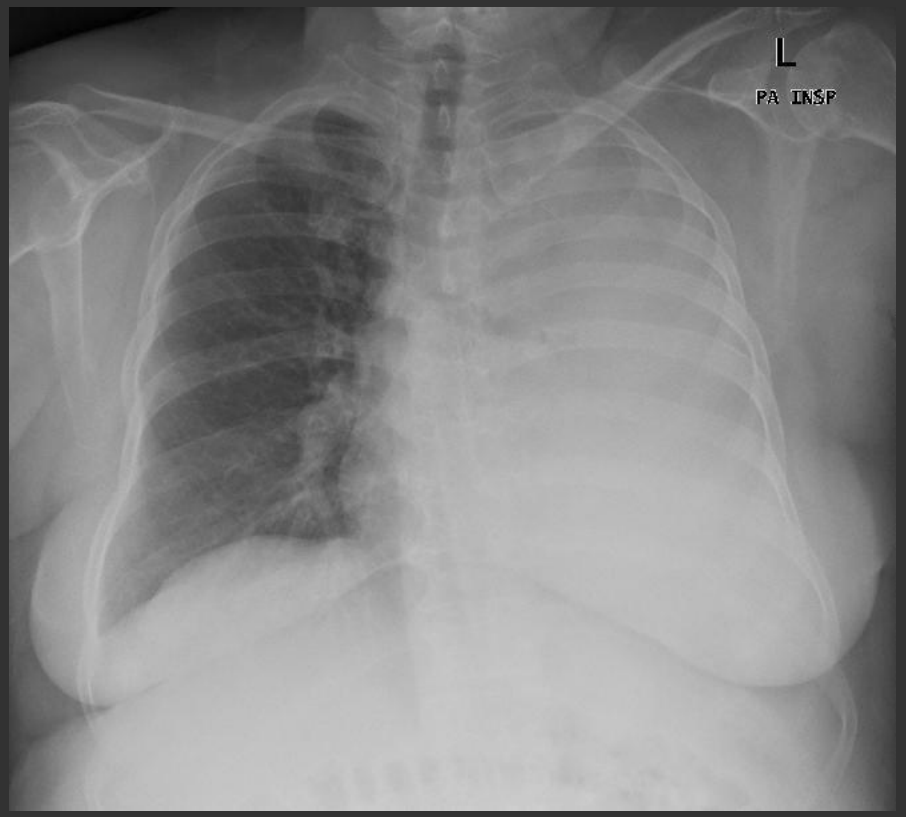

Fig.1: Imagem de radiografia simples do tórax PA, onde é visível opacidade em toalha de todo o campo pulmonar esquerdo que condiciona sinal de silhueta com o contorno esquerdo do mediastino e da hemicúpula diafragmática homolateral, em doente com pneumonia do pulmão esquerdo.

SINAL DO BRONCOGRAMA AÉREO

- Refere-se ao fenómeno dos brônquios cheios de ar tornarem-se visíveis pela opacificação (por exemplo por preenchimento com fluido) dos alvéolos circundantes.
- Este sinal é característico das consolidações, podendo também estar presente no edema pulmonar, neoplasias, hemorragia pulmonar, etc.
- A sua presença ajuda a excluir lesão obstrutiva nas vias áreas centrais.

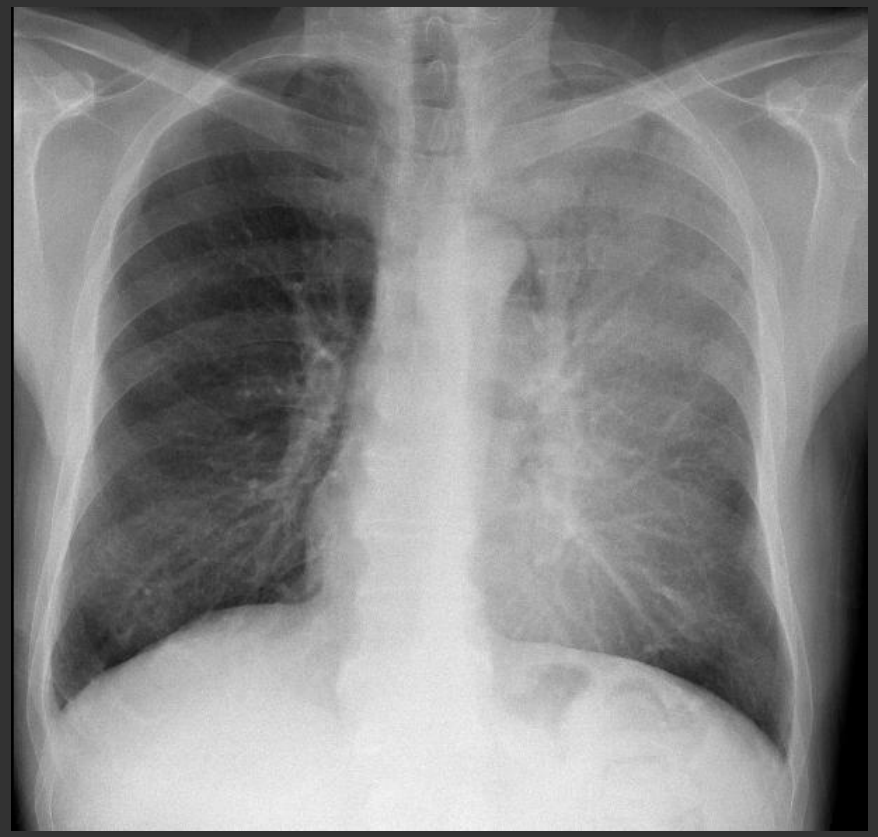

Fig.2: Imagem de radiografia simples do tórax PA, onde é visível opacidade em toalha no campo pulmonar esquerdo, no seio da qual se podem distinguir colunas de ar (imagens lineares radiotransparentes), constituindo o sinal do broncograma aéreo, em doente com pneumonia lobar esquerda.

SINAL DA ASA DE MORCEGO/ BORBOLETA

- É o termo usado para descrever a aparência da consolidação peri-hilar e simétrica.

- Tipicamente ocorre no contexto de edema pulmonar, particularmente do tipo cardiogénico.

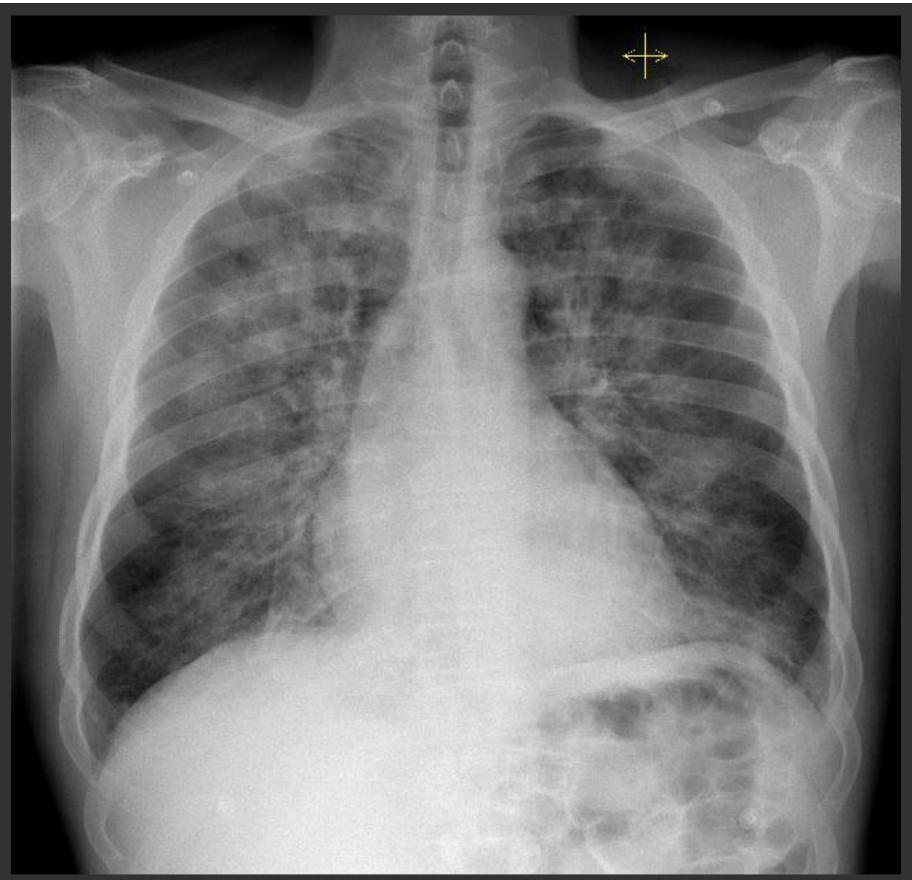

Fig.3: Imagem de radiografia simples do tórax PA, onde é visível opacificação simétrica da região peri-hilar - sinal da asa de morcego, em contexto de edema agudo do pulmão.

SINAL DA SOBREPOSIÇÃO HILAR

- Refere-se à presença de uma densidade anormal no hilo pulmonar, sem obliteração do normal contorno do mediastino.
- Resulta de uma <u>massa</u> que não está em contato com o hilo e é, portanto, anterior ou posterior a este.

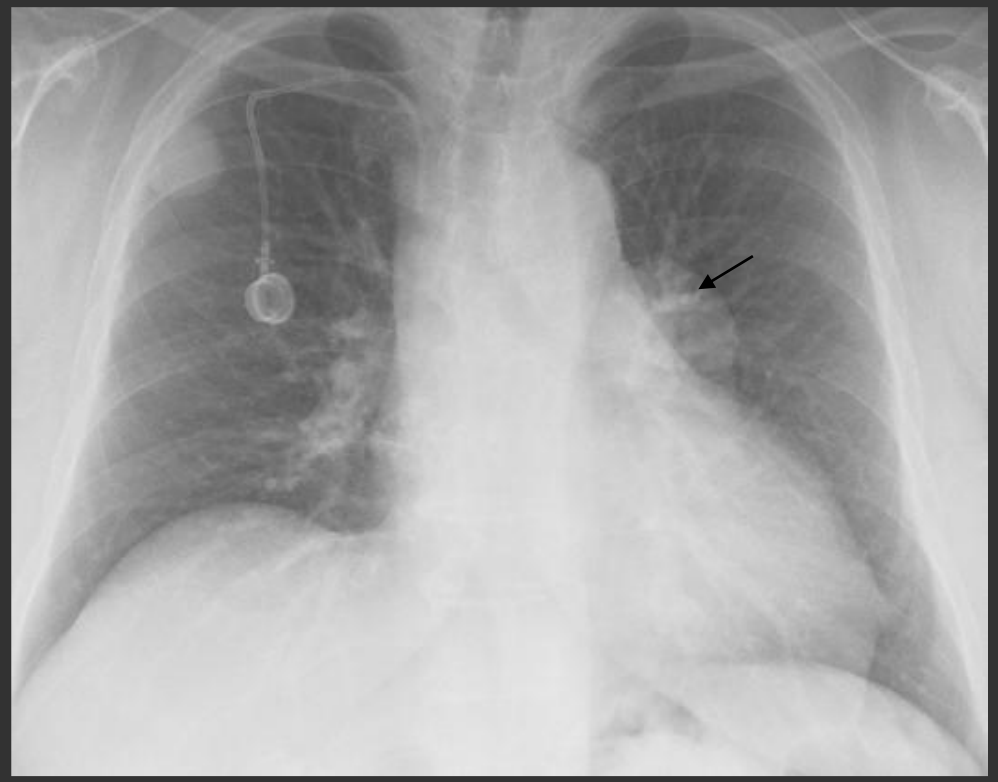

Fig.4: Imagem de radiografia simples do tórax PA, onde é visível opacidade projetada na região hilar esquerda (seta), com manutenção da visualização das estruturas vasculares do hilo – sinal de sobreposição hilar, em contexto de massa mediastínica anterior.

SINAL DO DIAFRAGMA CONTÍNUO

- Representa uma linha radiotransparente que evidencia a porção central do diafragma (infra-cardíaco) em continuidade com as porções laterais.
- Ocorre pela interposição de ar entre o coração e o diafragma, evitando que a porção central do diafragma fique obscurecida pelo coração.
- Altamente sugestivo de ar livre no mediastino (pneumomediastino), pericárdio (pneumopericárdio) ou na cavidade peritoneal (pneumoperitoneu).

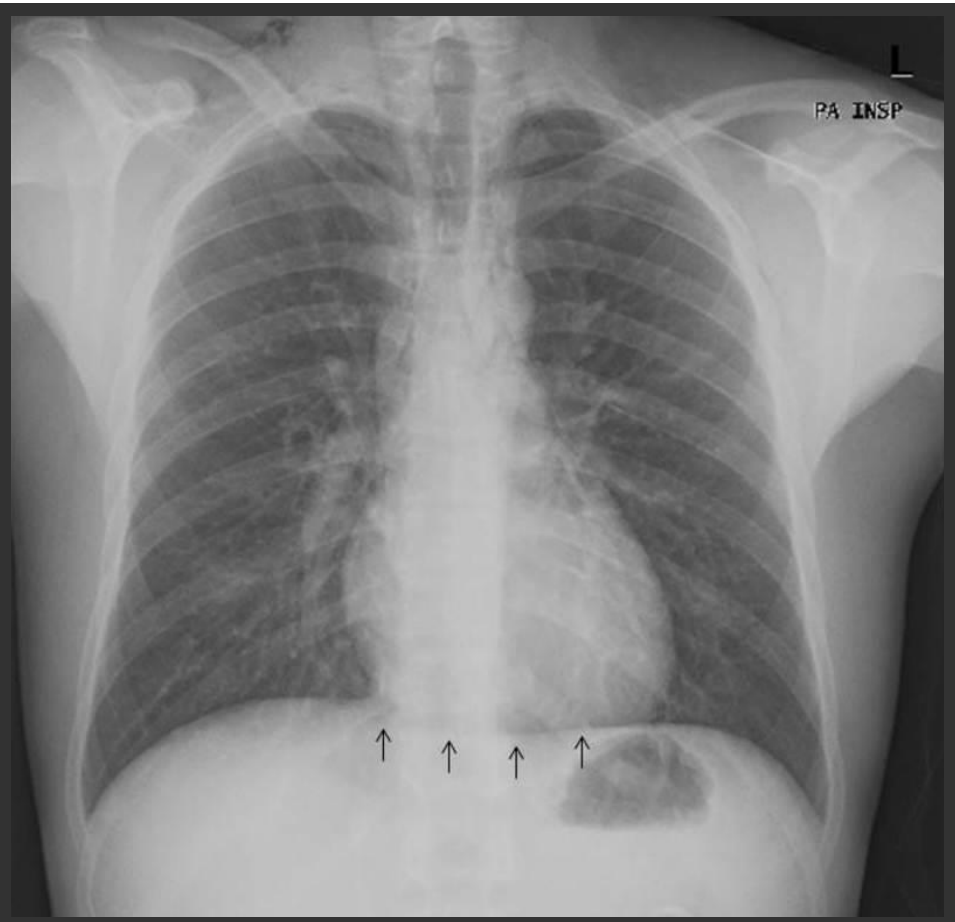

Fig.5: Radiografia simples do tórax PA – visível o sinal do diafragma contínuo (setas pretas) em contexto de pneumomediastino.

SINAL V DE NACLERIO

- Surge como uma imagem radiotransparente em forma de V, localizada na área do mediastino inferior esquerdo.
- Representa a presença de ar a delinear o bordo lateral da aorta descendente (uma parte do V) e a porção medial do hemidiafragma esquerdo (outra parte do V).
- A presença de ar nesta localização está particularmente associada a pneumomediastino causado por perfuração esofágica.

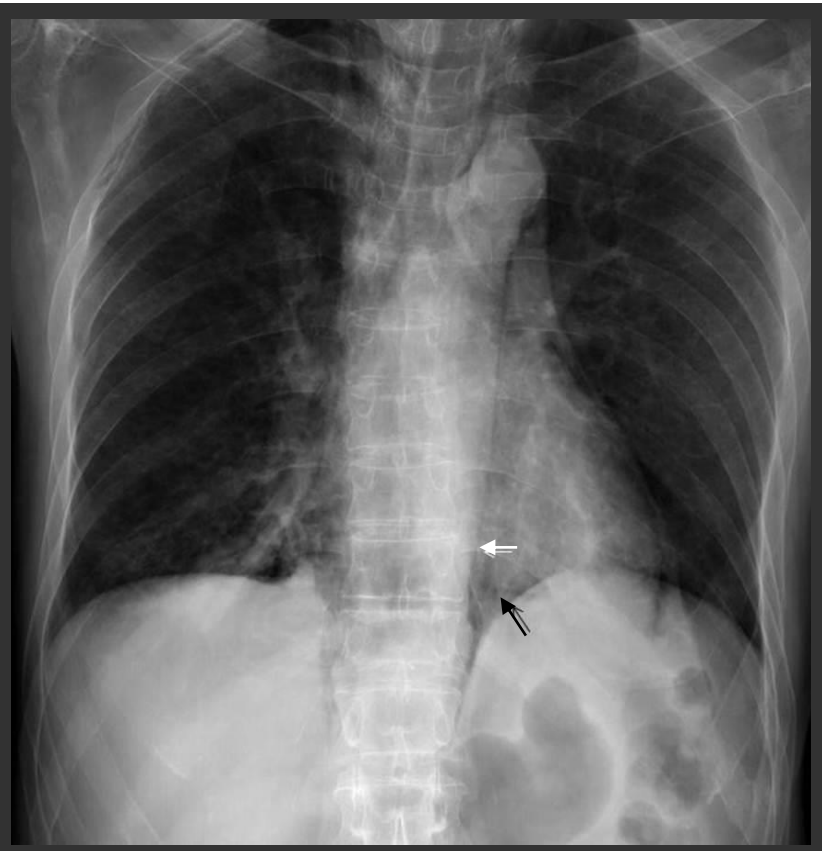

Fig.6: Radiografia simples do tórax PA – visível uma radiotransparência a delinear o bordo lateral da aorta descendente (seta branca) e outra sobre o hemidiaframa esquerdo (seta preta), constituindo o sinal V de Naclerio em contexto de pneumomediastino.

SINAL DA ARTÉRIA TUBULAR

- Surge quando há ar adjacente aos principais ramos da aorta, tornando evidente ambos os lados do vaso pelo contorno radiotransparente do ar.
- O ar do mediastino delineia o lado medial e o pulmão arejado margina o lado lateral.
- Característico de pneumomediastino.

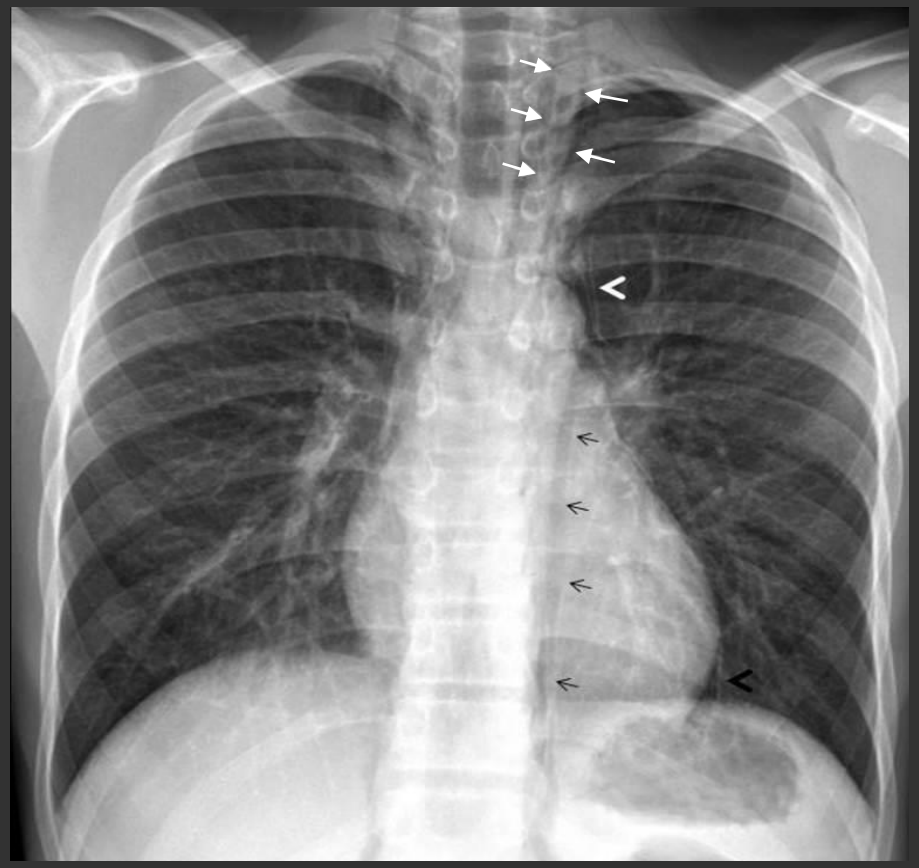

Fig.7: Radiografia simples do tórax PA – visível alguns sinais de pneumomediastino, nomeadamente o sinal da artéria tubular (setas brancas).

SINAL DO SULCO PROFUNDO

- Refere-se à radiotrasparência aprofundada que se extende do ângulo costofrénico ao hipocôndrio.
- Surge pela presença de ar na cavidade pleural (pneumotórax), que na posição de decúbito acumular-se-á anteriormente e basalmente, no interior das porções não dependentes.
- Poderá ser evidente em radiografia simples do tórax em decúbito, comum nas unidades de cuidados intensivos ou como parte de exame imagiológico de rastreio após trauma.
- Característico do pneumotórax.

Fig.8: Radiografia simples do tórax em decúbito – visível o sinal do sulco profundo (seta) em doente com pneumotórax traumático.

SINAL DA FOLHA DE GINKGO

- Ocorre pela presença de ar nos tecidos celulares subcutâneos, particularmente na parede torácia anterior em que os contornos do ar (radiotransparências lineares) acompanham as fibras do músculo grande peitoral criando um padrão de ramificação que se assemelha o padrão de ramificação das folha de Ginkgo.

- Característico do <u>enfisema subcutâneo</u>.

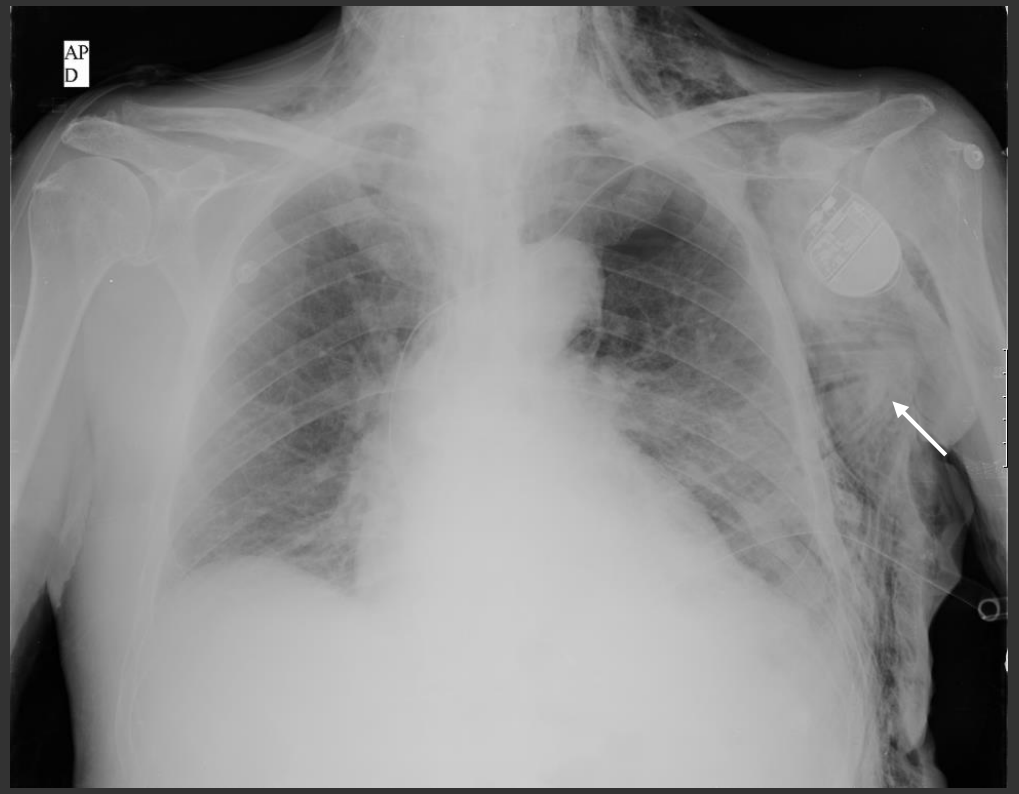

Fig.9: Radiografia simples do tórax PA, onde é visível o sinal da folha de Ginkgo (seta), em doente com enfisema subcutâneo.

SINAL DO CAPACETE APICAL

- Refere-se a uma densidade curva unilateral ou bilateral, envolvendo o(s) ápice(s) pulmonar(es).
- Traduz espessamento da pleura apical de natureza cicatricial.
- Os tumores de Pancoast (sulco superior) são uma causa bem reconhecida de densidade apical assimétrica unilateral.
- Muitas outras causas podem estar na origem deste sinal.

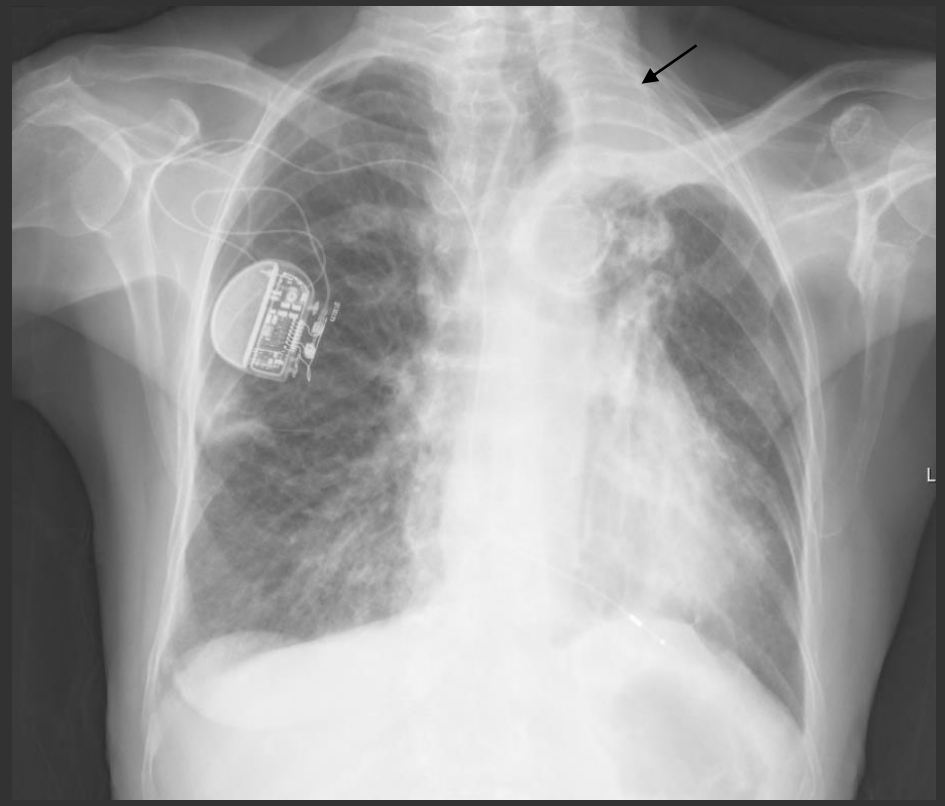

Fig.10: Radiografia simples do tórax PA, onde é visível o sinal do capacete apical (seta) em doente com neoplasia do pulmão no ápice esquerdo.

SINAL "S" DE GOLDEN

- Traduz uma opacificação do lobo superior direito com deformação da pequena cisura, cuja porção lateral é côncava inferiormente (pelo colapso pulmonar que repuxa a cisura superiormente e medialmente) e a porção medial é convexa inferiormente (massa hilar), semelhante à forma de um S invertido.

- Tipicamente associado a massa hilar direita que condiciona obstrução do brônquio lobar superior direito e subsequente colapso do respetivo lobo.

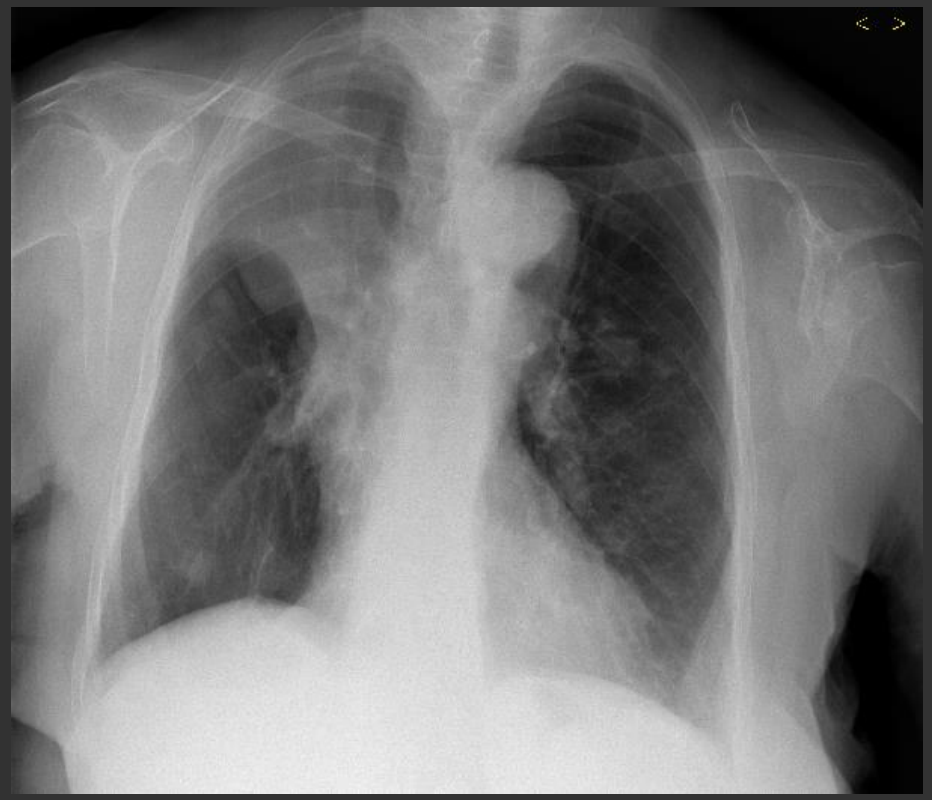

Fig.11: Radiografia simples do tórax PA, onde é visível atelectasia do lobo superior direito com repuxamento da pequena cisura, evidenciando o sinal "S" de Golden em contexto de massa neoplásica localizada no hilo direito.

SINAL DO PICO JUSTA-FRÉNICO

- Refere-se à opacidade triangular (pico) projetada superiormente na metade medial de um hemidiafragma, que pode ocorrer no contexto de colapso lobar.

- É causada pela retração da extremidade inferior do diafragma provocada por uma fissura acessória inferior ou ligamento pulmonar inferior.

- É sugestivo de <u>perda de volume do lobo superior</u>.

Fig.12: Radiografia simples do tórax PA, onde é visível o sinal do pico justa-frénico (seta) em contexto de colapso do lobo superior direito.

SINAL DE LUFTSICHEL

- Pode ser visto em contexto de colapso do lobo superior esquerdo.

- Resulta da hiperinsuflação do segmento superior do lobo inferior esquerdo, que se desloca anteriormente e superiormente interpondo-se entre o mediastino (arco aórtico) e o lobo superior colapsado, dando origem a uma imagem radiotransparente em redor do arco aórtico.

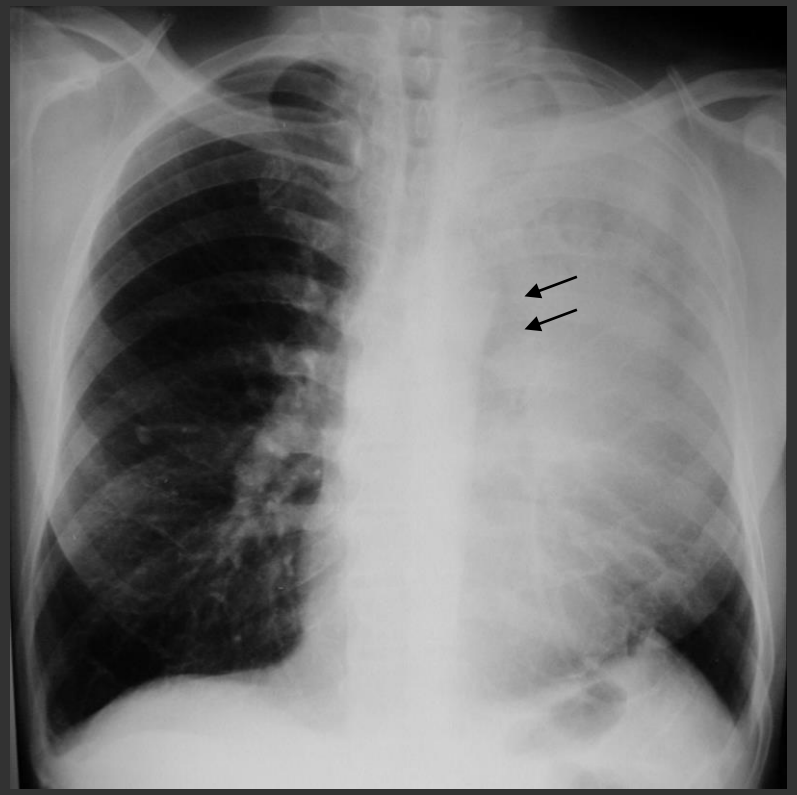

Fig.13: Radiografia simples do tórax PA, onde é visível o sinal de Luftsichel (setas) em contexto de colapso do lobo superior esquerdo.

SINAL DE FLAT WAIST

- Pode ocorrer no <u>colapso grave do lobo inferior esquerdo</u>.

- Refere-se ao achatamento (perda da concavidade normal) dos contornos do arco aórtico e do tronco pulmonar adjacente, causado pelo deslocamento para a esquerda e rotação anterior do coração.

Fig.14: Radiografia simples do tórax PA, onde é visível o sinal de Flat Waist (setas) por colapso grave do lobo inferior esquerdo.

SINAL DA CAUDA DE COMETA

- Referem-se a opacidades curvilíneas que se extendem de uma "massa" subpleural em direção ao hilo ipsilateral.
- Representam a deformação de vasos e brônquios adjacentes a área de atelectasia.
- Característico de atelectasia redonda.

Fig.15: TC tórax, onde são visíveis opacidades curvilíneas (seta) que correspondem a deformação das estruturas bronco-vasculares, que se estendem de uma massa subpleural ao hilo esquerdo – sinal da cauda de cometa.

SINAL DE HAMPTON HUMP

- Refere-se a opacidade periférica em forma de cone truncado com base pleural e superfície interna convexa, geralmente voltada para o hilo pulmonar.

- Frequente associado a <u>embolia pulmonar com enfarte pulmonar</u>.

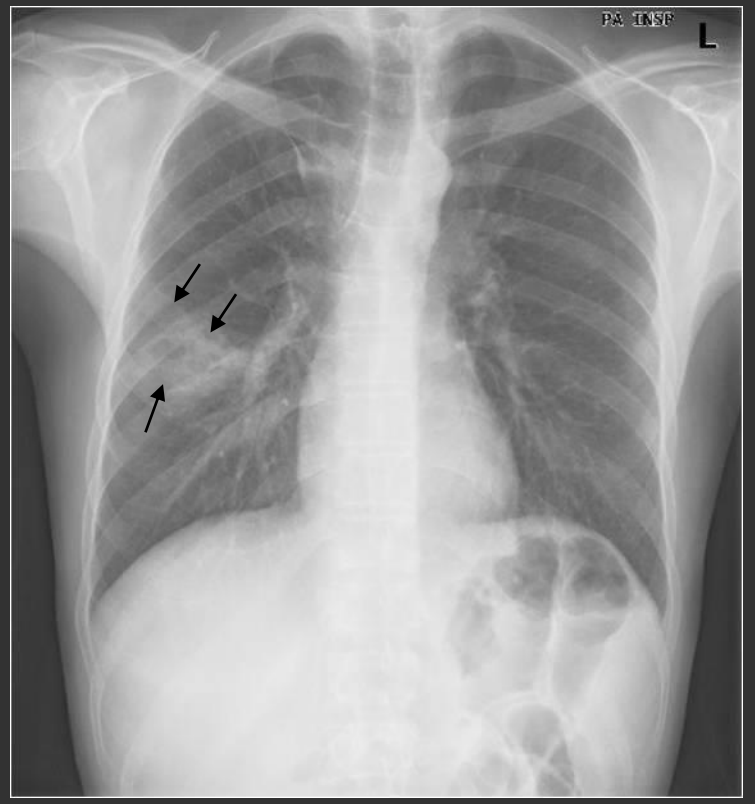

Fig.16: Radiografia simples do tórax PA, onde é visível no andar médio do pulmão direito opacidade em forma de cunha (setas) com base pleural e ápice voltado para o hilo direito – sinal de Hampton hump, em doente com embolia pulmonar.

SINAL DE WESTERMARK

- Corresponde a hipertransparência focal periférica secundária a oligoemia do pulmão a jusante do vaso ocluído.

- Raramente presente. Classicamente associado a <u>embolia pulmonar sem enfarte</u>.

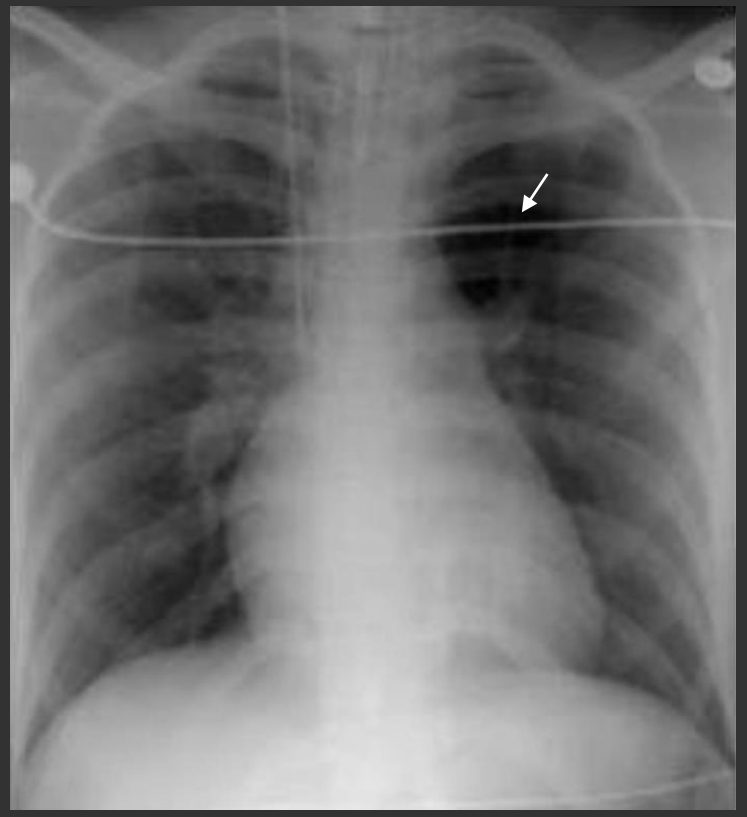

Fig.17: Radiografia simples do tórax PA, onde é visível no lobo superior esquerdo área focal radiotransparente – sinal de Westermark, em doente com embolia pulmonar.

SINAL DE FLEISCHNER/ ALARGAMENTO DA ARTÉRIA PULMONAR

- Refere-se à proeminência da artéria pulmonar central.
- Ocorre pela impactação de um êmbolo que causa distensão do próprio vaso ou por hipertensão arterial secundária à embolização periférica.
- Tipicamente visualizado em contexto de <u>embolismo pulmonar maciço</u>.

Fig.18: Radiografia simples do tórax PA, onde é visível proeminência hilar bilateral, de limites bem definidos, representando alargamento das artérias pulmonares principais – sinal de Fleischner, em contexto de hipertensão pulmonar secundária a episódios de embolia pulmonar.

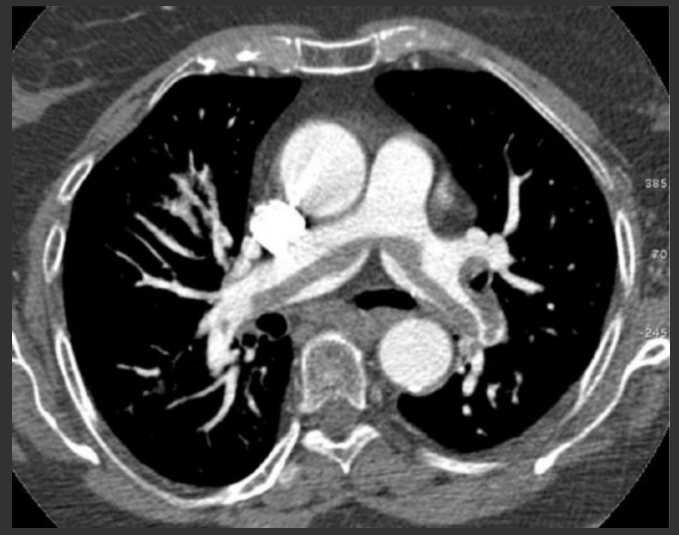

Fig.19: TC do tórax, onde é visível alargamento da artéria pulmonar direita e esquerda causada por êmbolo em sela intra-luminal – equivalente ao sinal de Fleischner.

SINAL DO 1-2-3/ TRÍADE DE GARLAND

- Refere-se a um padrão de linfadenomegalia caracterizado pelo aumento de gânglios linfáticos hilares direito e esquerdo e para-traqueais direitos.

- Sugestivo de sarcoidose.

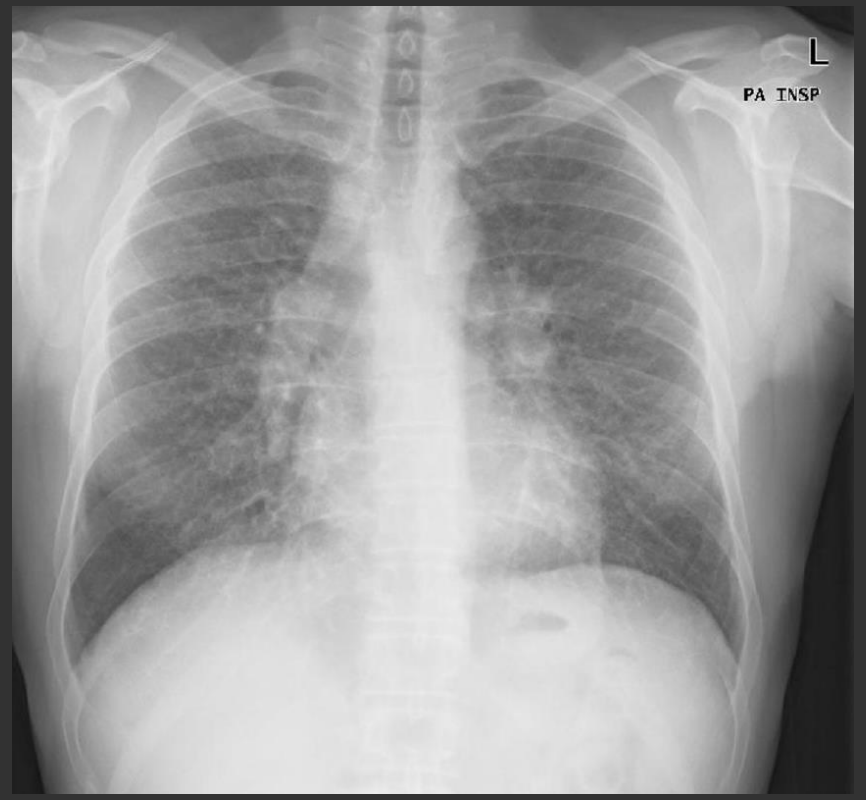

Fig.20: Radiografia do tórax PA onde é visível alargamento hilar (gânglios hilares) bilateral e alargamento do mediastino superior à direita (gânglios para-traqueias direitos) – sinal do 1-2-3, em contexto de sarcoidose.

SINAL DE CHILAIDITI

- Corresponde à interposição assintomática do cólon entre o hemidiafragma direito e o fígado.
- Pode simular Pneumoperitoneu.

Fig.21: Radiografia do tórax PA, onde é visível área hipertransparente (colon) entre o hemidiafragma direito e o fígado - sinal de Chilaiditi.

IMAGEM EM CARRIL

- Designação atribuída à presença de opacidades lineares paralelas, que correspondem a paredes brônquicas espessadas e não afiladas, em secção longitudinal.

- Característicos de bronquiectasias cilíndricas.

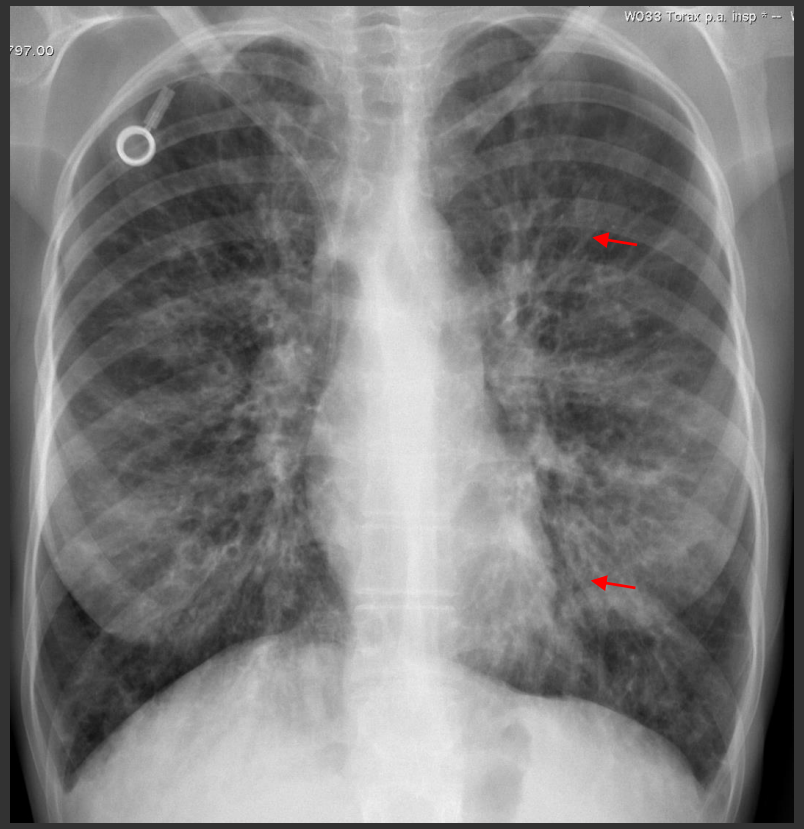

Fig.22: Radiografia do tórax PA, onde são visíveis opacidades lineares (setas) dispersas por ambos os campos pulmonares – imagem em carril, em contexto de fibrose quística.

SINAL DO ANEL DE SINETE

- Corresponde à imagem formada por um brônquio dilatado junto da respetiva artéria com diâmetro normal, em seção transversal.
- Surge quando a proporção dos diâmetros broncoarterial está aumentada.
- Característico das bronquiectasias.

Fig.23: TC tórax, na qual é visível o sinal de anel de sinete (seta), ou seja imagem composta por brônquio dilatado acoplado à respetiva artéria.

SINAL DO CRESCENTE AÉREO

- Diz respeito a radiotransparência (preenchida por ar) em forma de crescente ou circunferencial que se acumula entre uma opacidade pulmonar e o parênquima pulmonar normal.

- Resultam do aumento da atividade granulocítica que faz a reabsorção de tecido necrótico periférico, ficando preenchido por ar.

- Altamente sugestivo de aspergilose invasiva. Também pode estar presente noutros casos de necrose pulmonar.

Fig.24 e 25: Radiografia do tórax PA e TC tórax onde é visível no lobo superior esquerdo área radiotransparente (setas) em redor de opacidade pulmonar - sinal do crescente aéreo, em doente com aspergilose pulmonar invasiva.

SINAL DO HALO

- Refere-se a opacidade em vidro despolido a rodear nódulo ou massa pulmonar.
- Histologicamente corresponde a foco de enfarte pulmonar (nódulo ou massa) rodeado de hemorragia alveolar (opacidade em vidro despolido).
- Tipicamente associado a aspergilose invasiva. No entanto, outras entidades podem estar na base do seu aparecimento, entre as quais outras doenças infeciosas, neoplasias, doença pulmonar eosinofílica, etc.

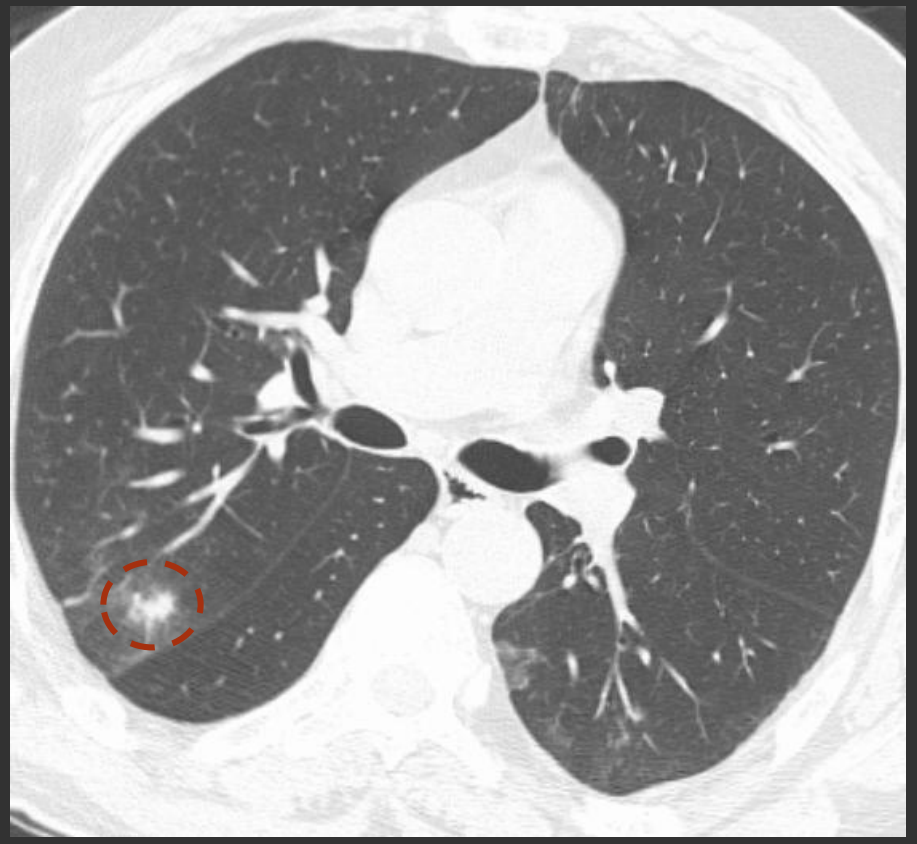

Fig.26: TC tórax, na qual é visível no segmento posterior do lobo superior direito, opacidade em vidro despolido a rodear nódulo pulmonar – sinal do halo (círculo), em contexto de aspergilose invasiva.

SINAL DO ATOL OU DO HALO INVERTIDO

- É definido como uma área central em vidro despolido (inflamação septal alveolar) rodeada por uma consolidação do espaço aéreo em forma de crescente ou anel (tecido granulomatoso dentro dos espaços aéreos) com pelo menos 2mm de espessura.

- Sinal relativamente específico de pneumonia organizada criptogénica. Contudo, também já foi relatado noutras patologias pulmonares.

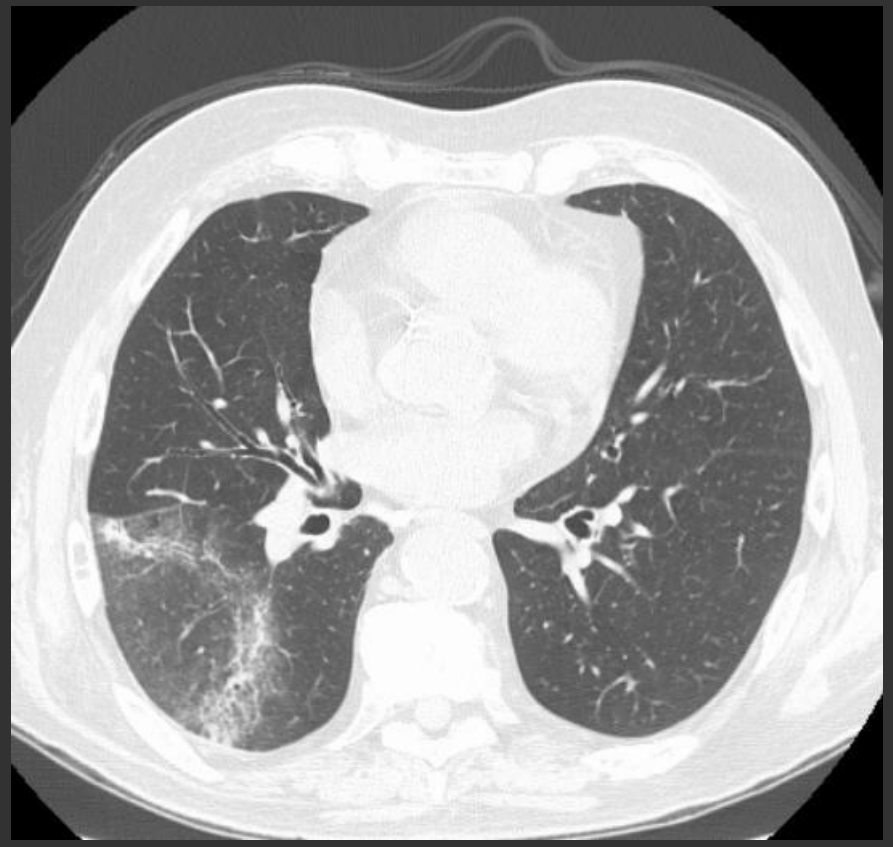

Fig.27: TC tórax, na qual é visível no segmento posterior do hemitórax direito, opacidade em vidro despolido rodeada perifericamente por consolidação – sinal do atol ou halo invertido.

CONCLUSÃO

- Os sinais radiológicos clássicos desempenham um papel extremamente importante na identificação de diagnósticos diferenciais e na obtenção de um diagnóstico específico com maior segurança.

REFERÊNCIAS BIBLIOGRÁFICAS

1. Marshall GB, Farnquist BA, MacGregor JH, Burrowes PW. *Signs in thoracic imaging*. J Thorac Imaging. 2006;21:76-90.
2. Collins J, Stern EJ. *Chest radiology: the essentials*. 2nd ed. Philadelphia: Lippincott Williams & Wilkins; 2008.
3. Zylakv CM, Standen JR, Barnes GR, Zylak CJ. *Pneumomediastinum Revisited*. Radiographics. July 2000.
4. McLoud TC, Isler RJ, Novelline RA, Putman CE, Simeone J, Stark P. *The apical cap*. AJR Am J Roentgenol. 1981 Aug;137(2):299-306
5. Gupta P. *The Golden S Sign*. Radiology. Dec 2004. Volume 233; Issue3.
6. Abramson S. *The Air Crescent Sign*. Radiology. Jan 2001. Volume 218, issue 1.